



Alterações do contorno cervical: Classificação lamelar e protocolo de tratamento

Neck contour alterations: "Lamellar" classification and treatment protocol

Luiz Charles Araujo de Sá¹
Natale Ferreira Gontijo de
Amorim²
André Ventura Ferreira³
Victor Joh Han⁴

Clínica Performa, Joana
Angélica, número 124, 602.
Rio de Janeiro, RJ, Brasil

Artigo recebido: 10/05/2013
Artigo aceito: 05/10/2013

RESUMO

Objetivo: O objetivo do presente trabalho foi propor uma nova classificação das alterações estéticas da região cervical, com base na sua anatomia, a fim de direcionar o tratamento cirúrgico adequado. O intuito foi classificar e sistematizar a abordagem cirúrgica de cada estrutura envolvida (pele, músculo, gordura e glândula submandibular), correlacionando o procedimento cirúrgico mais indicado para o seu tratamento. **Método:** O autor sênior, baseado em observação de 480 casos operados, entre os anos de 1998- 2010, estabeleceu uma classificação correlacionando a flacidez de pele encontrada, grau de lipodistrofia, alteração muscular e alteração do contorno cervical, com o tratamento empregado, sendo grau I (11,7%), grau II (7%); grau III (23%), grau IV (40 %), grau V (18,3%). **Resultados:** O desenvolvimento da presente classificação demonstrou ser possível agrupar as alterações cervicais, decorrentes do processo de envelhecimento humano, em subgrupos (Grau I -V), com alterações comuns, facilmente reconhecíveis, facilitando a proposição do melhor tratamento para a região cervical e propiciando a criação de um algoritmo terapêutico. Esta classificação em subgrupos auxilia o cirurgião na escolha do tipo de abordagem cirúrgica e cicatrizes (Lifting cervico facial clássico, Lifting cérvico facial com cicatriz reduzida, Lifting cervical, Lifting atípico com cicatriz temporal anterior). **Conclusão:** Concluímos que a região cervical é a principal determinante na escolha do tipo de abordagem cirúrgica e cicatrizes, no rejuvenescimento cérvico facial. **Descritores:** Face. Pescoço. Ritidoplastia. Cirurgia plástica. Procedimentos cirúrgicos Reconstructivos.

ABSTRACT

Objective: The aim of the current study is to propose a classification based on neck lamellas for the aesthetic variations of the cervical region, considering its unique anatomy and analysing each structure involved (skin, muscle, fat and submandibular gland), in order to make it easier to choose the most appropriate surgical treatment. **Method:** The senior author, elaborated an observational study of 480 patients operated for neck and face lift between 1998 and 2010, established a classification compa-

1. Membro titular da SBCP - Preceptor do Instituto Ivo Pitanguy
2. Membro titular da SBCP - Preceptora do Instituto Ivo Pitanguy e Coordenadora do Departamento de Pesquisa do Instituto Ivo Pitanguy
3. Cirurgião Plástico, membro da SBCP, AExPI e ISPRES - Cirurgião Plástico na Clínica privada
4. Cirurgião Geral - Cirurgião em clínica particular

ring the skin flaccidity, the amount of fat accumulation, muscle flaccidity and cervical contour alterations, with the best surgical treatment for each group, being grade I (11.7%), grade II (7%), grade III (23%), grade IV (40%) and grade V (18.3%). **Results:** The development of the current classification made it possible to group the cervical alterations that results from the aging process. Each group has common, easily recognizable alterations and for each one we have proposed a different treatment algorithm, in relation to the technique and the scar positioning (classic neck and facelift, short scar facelift, cervical lift, atypical lift and neck and facelift with anterior temporal scar). **Conclusion:** With the present study it was possible to come to the conclusion that the cervical region is the main determinant for the selection of the best surgical technique and scars placement in the surgery for the rejuvenation of the neck and face.

Keywords: Face. Neck, Rhytidoplasty. Surgery, Plastic. Reconstructive Surgical Procedures.

INTRODUÇÃO

O procedimento cirúrgico estético para o rejuvenescimento da face e pescoço, continua a ser um dos procedimentos cirúrgicos mais realizados em todo o mundo. Com o processo de envelhecimento afetando a vida de mais e mais pessoas em todo o mundo a cada ano. Sendo assim fica evidente que mais homens e mulheres vão em busca de cirurgões plásticos para realizar algum procedimento de rejuvenescimento da face e do pescoço.

Historicamente, o lift facial foi primeiramente relatada por Lexer em 1906, no entanto, o primeiro artigo publicado relatando o procedimento foi escrito por Passot, em 1991. Desde as primeiras obras publicadas, a importância do manejo correto da região cervical para um melhor resultado foi evidente. No início, foi realizada objetivando a pele, puxando-a². Da Aufrich, em 1906, para Cardoso de Castro, em 1980, muito foi descrito sobre a anatomia superficial do pescoço e suas mudanças, como consequência do processo de envelhecimento, assim como as diversas abordagens cirúrgicas e não cirúrgicas possíveis para tratar essas alterações³⁻⁶.

Ao avaliar um rosto e pescoço envelhecido, deve-se ter em mente que uma das primeiras mudanças visíveis é a perda do contorno do pescoço. Isto é causado por inúmeras alterações anatômicas que são bem conhecidas. Os tecidos afetados são a pele, com rugas e flacidez, hipotonia muscular, com a formação de bandas de platísmo visíveis, perda do contorno adequado do queixo, hérnia ou abaulamento das estruturas submandibular, como a glândula submandibular, e acúmulo de gordura anterior, acima do músculo platísmo.

O pescoço estético, de acordo com Elleen-

bogen & Karlin⁷, é aquele que preserva um ângulo cervicomentar entre 105 e 120 graus, e um queixo bem definido, deve ter a borda anterior visível do músculo esternocleidomastóideo, e uma depressão subhióideo visível. Posteriormente, foram adicionados outros parâmetros como a importância da projeção anterior do queixo para estética do pescoço.^{8,9} A região submentoniana é definida como um triângulo, sendo que o osso hióide seria sua base, o queixo seu ápice e a parte anterior dos músculos digástricos suas paredes laterais. O chão do submentovértex é formado pelo músculo milo⁵.

Embora a anatomia do rosto e pescoço sejam bem definidas, algumas dúvidas permanecem, como por exemplo, qual seria o melhor tratamento para cada uma das variáveis apresentadas no processo de envelhecimento. Muitos autores tentaram esclarecer esta questão, propondo uma enormidade de técnicas cirúrgicas para cada variante deste processo no rosto e pescoço. Entretanto, essa diversidade de possibilidades e técnicas podem confundir os cirurgiões. Alguns outros autores tentaram classificar estas variantes encontradas com o processo de envelhecimento do rosto e pescoço, propondo diferentes abordagens para cada uma^{7,10-13}, sendo todas estas classificações complexas e de uso prático limitado. No entanto, isso mostra como realmente existe muita preocupação sobre a necessidade de estabelecer as bases científicas para a escolha do procedimento cirúrgico mais adequado para esta questão.

O objetivo do presente estudo foi propor uma classificação baseada em camadas lamelares anatômicas das variantes estéticas do pescoço, a fim de ajudar a escolher o melhor procedimento cirúrgico. Para isso, dividimos o pescoço em três camadas: camada anterior: sendo a pele e

gordura subcutânea; camada média: sendo o músculo platísmo e sua fáscia; e camada profunda: das estruturas submandibulares, como a glândula submandibular, músculo digástrico, gordura subplatísmal e osso hióide.

MÉTODOS

Foi realizado um estudo analítico e observacional de todos os pacientes que foram submetidos a lift de face e pescoço, entre os anos de 1998 e 2010, na Clínica privada do autor sênior, em Natal e no Rio de Janeiro, Brasil. Em todos os pacientes, os autores analisam as mudanças em seu rosto e pescoço, anatomia e aparência que ocorreu por causa do envelhecimento. Em seguida, os autores agruparam os pacientes de acordo com a gravidade das alterações encontradas, relacionando-as com o procedimento cirúrgico que foi realizado.

As estruturas do pescoço foram subdivididas de acordo com a sua relação com o sistema músculo superficial (SMAS), como segue: lamela anterior sendo a pele e gordura subcutânea; lamela média sendo a SMAS (músculo platísmo e sua fáscia); lamela de profundidade sendo as estruturas subplatísmal (glândula submandibular, músculo digástrico, gordura e osso hióide subplatísmal).

De acordo com a gravidade das alterações lamelares encontradas em cada caso, o procedimento cirúrgico foi escolhido. Em quase todos os casos, foi utilizada a lipoaspiração, com ou sem lipoaspiração submentoniana aberta, associado a um dos seguintes procedimentos cirúrgicos: só lipoaspiração com cânula 3 milímetros (grau I, Figura 1), elevação do pescoço (NL - grau II, Figura 2); cicatriz curta rosto e pescoço elevado (SSFNL - grau III, Figura 3); Lift de rosto e pescoço Lift1 de Pitanguy, 3 (PFNL - grau IV, Figura 4); rosto e pescoço atípico com elevação anterior à cicatriz tipo fio (AFNL - grau V, Figura 5). No último procedimento cirúrgico, é possível dividir o vetor de tração da pele em dois, sendo uma vertical e a outra oblíquo posterior em pacientes com alterações cervicais graves (grau V), aumentando a eficácia do reposicionamento de pele que permite que um melhor reestruturação da pele do pescoço. O enfraquecimento da pele do pescoço é realizada na parte mais anterior do pescoço e na face lateral do mesmo, sendo por vezes possível, e aconselhável, para unir os retalhos mediais. A incisão submentoniana é colocada três milímetros caudal ao vinco submentoniano, fazendo o possível para atender adequa-

damente a área central do pescoço. Sempre que necessário, é possível colocar um implante no queixo através dessa incisão. Nós não aconselhamos excisar a pele dessa incisão, porque esta superfície vai mudar de um convexo para um côncavo, e será necessário ter pele o suficiente para cobri-lo⁷.

Na presença de fronteira platísmo medial, foi realizado sutura destas fronteiras, a partir da cartilagem tiróide para o nível submentovértex, usando fios absorvíveis 4-0, através da incisão submentovértex de 3 a 4, 10 (CM5 pacientes grau II, III, IV e V). Em alguns casos, é necessária uma tira de músculo, tangente à margem hipertrófica do platísmo. Naqueles pacientes nos grupos II a V, as bordas laterais do músculo platísmo são puxadas e suturadas com quatro a cinco fios absorvíveis 4-0, para a preeminência mastóide.

Nos casos em que se observou uma protuberância na região submandibular (ptose da glândula submandibular), foi utilizado um vicryl intraplastismal® 4-0 sutura vertical, juntamente com as fibras do platísmo da área mais medial do pescoço para o segundo pré-molar.

Além disso, os autores submetem as fotografias tiradas antes e depois de 12 meses de procedimentos cirúrgicos para serem analisadas por dois cirurgiões plásticos independentes e experientes, que graduaram o sucesso ou não dos procedimentos em questão, de acordo com a melhoria da região cervical. Os cirurgiões graduaram de 1 a 10, de acordo com aqueles descritos anteriormente por parâmetros de Elleenbogen e Karlin⁷. Em seguida, os autores estratificaram as notas como excelente (9-10), bom (7-8), satisfatório (5-6) e insatisfatório (1-4).

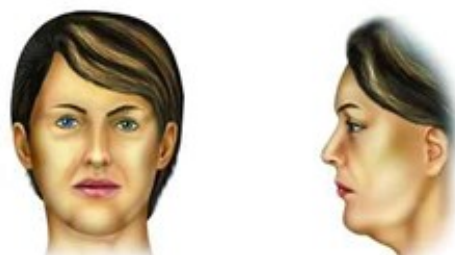

Figura 1 - Típico encontrou alterações na I pacientes grau

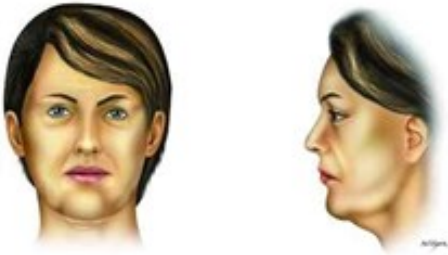


Figura 2 - alterações típicas encontradas em ptients grau II

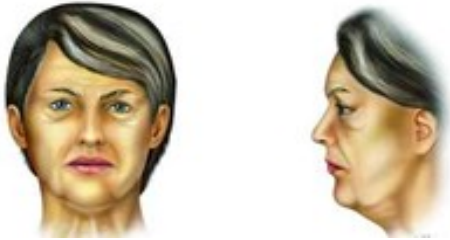

Figura 3 - alterações típicas encontradas em pacientes com grau III

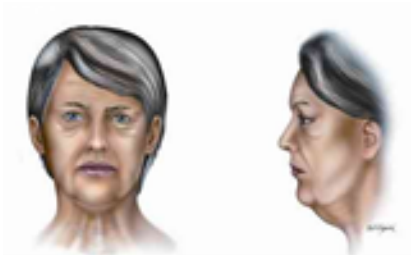


Figura 4 - alterações típicas encontradas em pacientes com grau IV

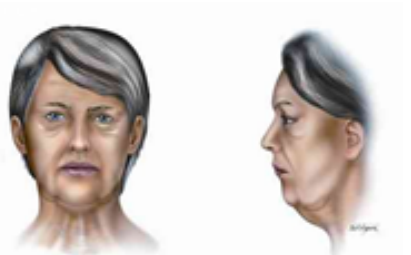

Figura 5 - alterações típicas encontradas em pacientes com grau V

RESULTADOS

Entre 1998 e 2010, 480 pacientes foram submetidos a lift de pescoço e face, na clínica privada do autor sênior. Destes, 86 do sexo masculino (18%) e 394 do sexo feminino (82%), enquanto 82% eram lifts de face primário, 15%, secundário e terciário, 3%. Todos os pacientes foram agrupados em um dos cinco grupos, de acordo com as alterações anatômicas observadas e tratamento cirúrgico utilizado (Figura 1-5). Dos 480 casos, 11,7% foram classificados como grau I (Figura

6); 7%, de grau II (Figuras 7 e 8); 23%, grau III (Figuras 9 e 10); 40%; grau IV (Figuras 11 e 12) e de 18,3%, grau V (Figuras 13 e 14). O tempo de acompanhamento foi de 18 a 48 meses, com uma média de 32,1 meses.

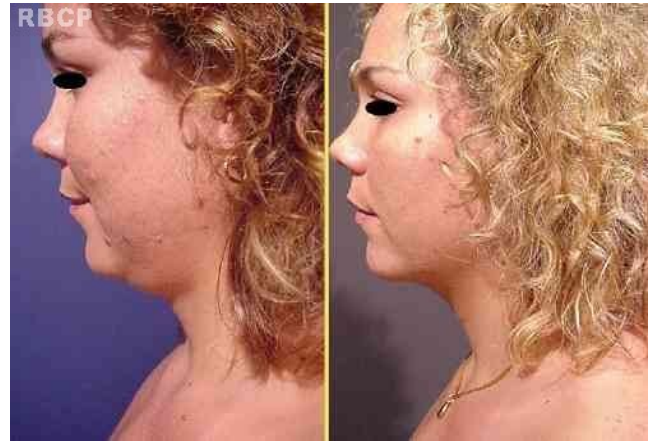

Figura 6 - Paciente de 28 anos, classificados como grau I, antes (à esquerda) e 8 meses após (direita) lipoaspiração pescoço (vista lateral).

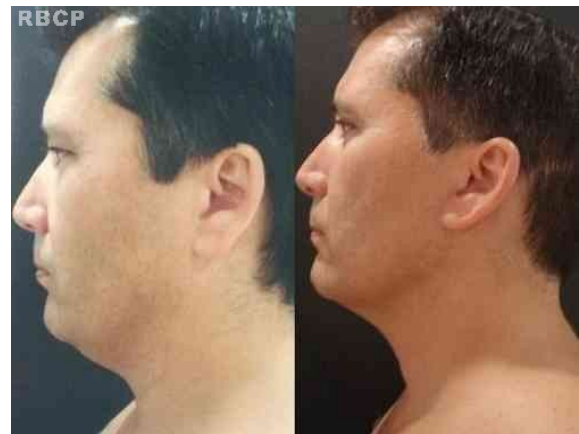

Figura 7. Paciente de 45 anos, classificado como Grau 2, antes (esquerda) e 12 meses após (direita) lifting cervical (visão lateral).



Figura 8. Paciente antes (esquerda) e 12 meses após (direita) a cirurgia (visão anterior).



Figura 9 -Paciente de 49 anos, classificado como Grau 3, antes (esquerda) e 14 meses após (direita) lift (visão lateral).

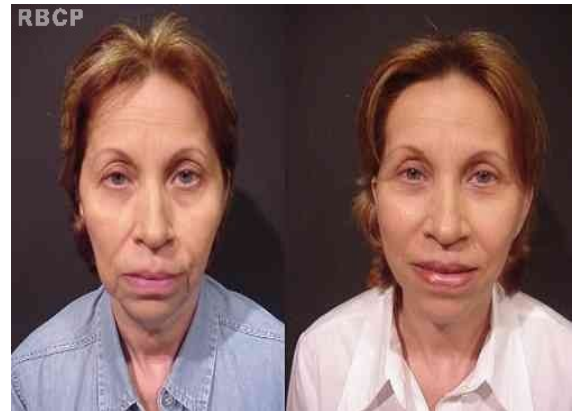

Figura 12—Paciente antes (esquerda) e 9 meses após a cirurgia (à direita) (visão anterior).

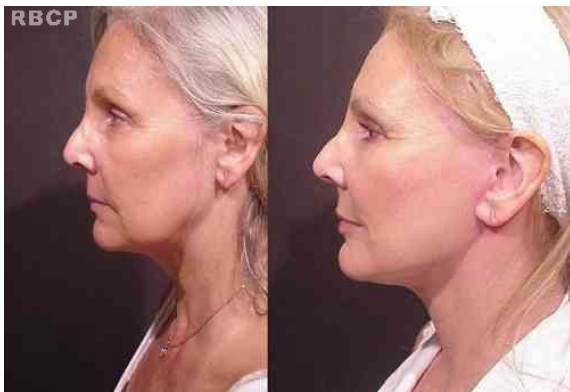

Figura 10. Paciente da figura 10, antes (esquerda) e 14 meses após (direita) a cirurgia (visão anterior).

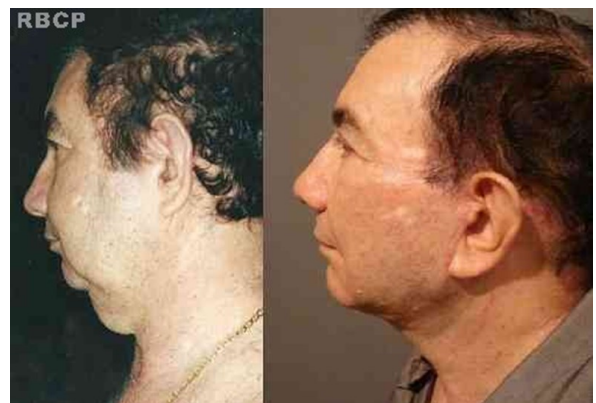


Figura 13. Paciente de 63 anos, classificado como Grau 5, antes (esquerda) e 18 meses após (direita) lifting cérvico-facial atípico, com cicatriz anterior à linha do cabelo (visão lateral).

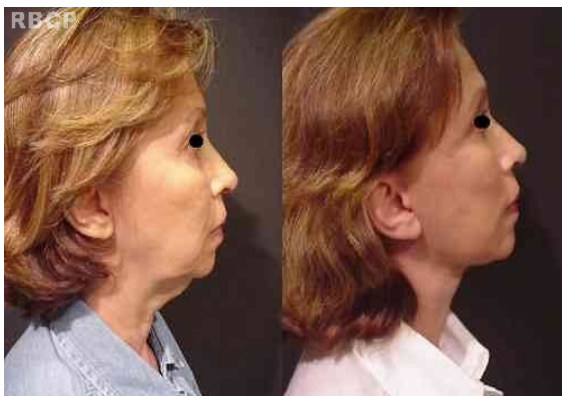

Figura 11. Paciente de 53 anos, classificado como grau 4, antes (esquerda) e 9 meses após (direita) lifting cérvico-facial de Pitanguy (visão lateral).

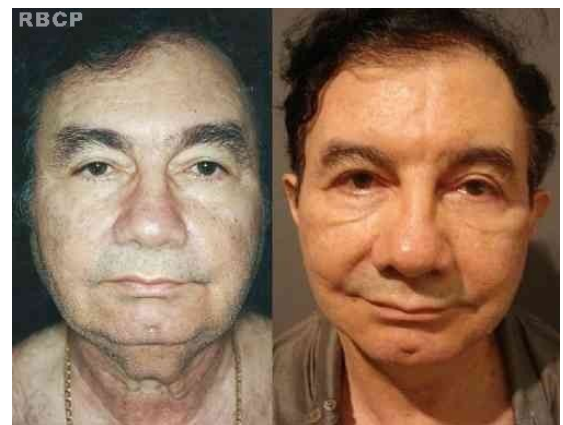

Figura 14 - Paciente antes (esquerda) e 18 meses após a cirurgia (para a direita) (visão anterior).

Os resultados com base na análise da fotografia pelos dois cirurgiões plásticos independentes estão listados abaixo (Figuras 15 e 16):

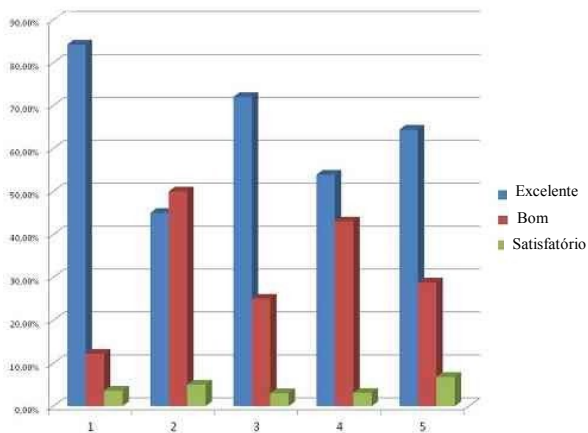


Figura 15 - Os resultados da análise por número cirurgião plástico 1.

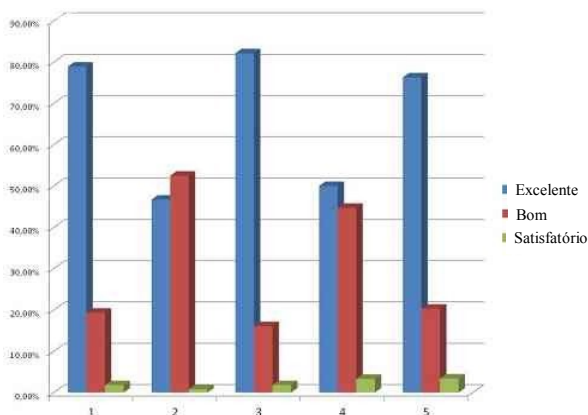


Figura 16 - Os resultados da análise por número cirurgião plástico 2.

Pacientes do Grupo 1: 78,9% de excelentes resultados, 19,3% de bons resultados e 1,8% de resultados satisfatórios de acordo com o examinador 1, enquanto examinador 2 encontrou 84,2% de excelentes resultados, 12,2% de bons resultados e 3,6% de resultados satisfatórios.

Pacientes do grupo 2: 46,7% de excelentes resultados, 52,5% de bons resultados e 0,8% de resultados satisfatórios de acordo com o examinador 1, enquanto examinador 2 encontrou 45% de resultados excelentes, 50% de bons resultados e 5% de resultados satisfatórios.

Pacientes do grupo 3: 82,14% de excelentes resultados, 16,06% de bons resultados e 1,8% de

resultados satisfatórios de acordo com o examinador 1, enquanto examinador 2 descreveu como 72% de resultados excelentes, 25% de bons resultados e 3% de resultados satisfatórios.

Pacientes do grupo 4: 50% de excelentes resultados, 44,7% de bons resultados e 3,3% de resultados satisfatórios de acordo com o examinador 1, enquanto examinador 2 encontrou 53,9% de excelentes resultados, 43% de bons resultados e 3,1% de resultados satisfatórios.

Pacientes do grupo 5: 76,3% de excelentes resultados, 20,3% de bons resultados e 3,4% de resultados satisfatórios de acordo com o examinador 1, enquanto examinador 2 encontrou 64,4% de excelentes resultados, 28,8% de bons resultados e 6,8% de resultados satisfatórios.

Não houve resultados insatisfatórios em qualquer grupo de pacientes de acordo com ambos os examinadores.

As complicações relacionadas com os procedimentos eram revisões cirúrgicas em 15 casos, alterações da cicatriz em 10, parestesia mandibular em 4 e hematoma em 3 pacientes.

DISCUSSÃO

Nos últimos anos, vários autores propuseram diferentes classificações para as variantes de contorno do pescoço^{7,10,11,13,16-20}. Todos eles basearam suas classificações em alterações musculares e adiposas, correlacionando os procedimentos cirúrgicos para o tratamento destes aspectos do processo de envelhecimento do pescoço. No presente estudo, no entanto, os autores determinaram a necessidade de diagnosticar corretamente as alterações do contorno do pescoço, bem como para identificar o grau de alteração das estruturas anatómicas envolvidas, por conseguinte, individualizar o tratamento. A fim de fazer isso, os autores definiram a existência de três camadas ou lamelas esteticamente importantes no pescoço. Estas camadas são divididas em superficial, intermédia e profunda. É importante ter em mente que uma lipos aspiração correta, com o reposicionamento adequado dos retalhos de pele, juntamente com o tratamento das estruturas mais profundas do pescoço é de importância absoluta para alcançar um melhor contorno do pescoço.^{9,13,21} Este pode também ser individualizada de acordo com o grau das alterações cervicais identificadas.

No presente estudo, foi desenvolvido, com base em observações clínicas e cirúrgicas, uma classificação diagnóstica das alterações identificadas no rosto envelhecido e pescoço. As estruturas mais comuns envolvidas são a pele, a gordura subcutânea, a platísmia e o contorno do pescoço. Outras estruturas envolvidas, tais como, as da cama-

da profunda do pescoço são retratadas, identificadas e tradadas na classificação, embora menos frequentemente.

A classificação divide as alterações de acordo com a sua severidade, em cinco grupos, como se mostra nas Figuras 1 a 5.

Conforme mostrado no presente estudo, a principal anormalidade encontrada na camada superficial do pescoço foi a flacidez da pele, que pode ser associada a um acúmulo anormal de gordura no espaço subcutâneo. Por isso a Lipoaspiração de pescoço é necessário em todos os casos de procedimentos cirúrgicos no pescoço, e podemos usá-lo rotineiramente. Apesar de alguns autores terem mostrado bons resultados com extensa lipoaspiração pescoço²¹, o autor recomenda, em casos especiais, fazer uma excisão complementar da gordura subcutânea, sob visão direta, seguindo uma abordagem conservadora para evitar a produção de um aspecto côncavo na região submentoniana. Este passo de ajuda para melhorar a retração da pele, sendo um aspecto muito importante do procedimento cirúrgico.

A eficácia dos procedimentos cirúrgicos foi avaliada por comparação de fotografias tiradas antes e após os procedimentos, por dois cirurgiões plásticos independentes e experientes. A maioria dos pacientes foram avaliados como excelentes ou bons resultados. Aqueles pacientes que foram submetidos a re-operação, foram classificados como grau IV ou V antes do primeiro procedimento. O procedimento utilizado foi o rosto de Pitanguy "redondo" e pescoço elevado.

Na re-operação, usamos lifting cêrvico-facial atípico, com cicatriz anterior à linha do cabelo. Os pacientes classificados como bons resultados no grupo 2, provavelmente faltava maior definição da mandíbula após o procedimento, devida a técnica utilizada, principalmente por não tratar a AMAS, usando apenas elevador de pescoço.

Na camada intermediária do pescoço pode haver algum grau de flacidez do sistema músculo-superficial do pescoço (músculo platísmo), com a presença de bandas de platísmo (por causa da flacidez platísmo) e hipertrofia das margens platísmo. O diagnóstico pré-operatório correto é muito importante para a escolha do melhor tratamento e é essencial para alcançar o melhor resultado estético^{5,6,10,15,17-19}. A margem de platísmo medial é suturado no meio, a partir da cartilagem tiroide para o nível submentovértex, usando absorvíveis 4-0, através da incisão submentovértex de 3 a 4 cm^{5,10} (pacientes grau II, III, IV e V). Em alguns casos, é excisada uma tira de músculo, tangente à margem hipertrófica do platísmo. Naqueles pacientes nos grupos II a V, as bordas laterais do músculo platísmo são puxados e suturados com

quatro a cinco absorvíveis 4-0, para a proeminência da mastoide. Nós não fazmos incisões transversais no músculo platísmo ao nível da protuberância da cartilagem tiroide, a fim de criar uma aba móvel^{7,21}, por causa do maior risco de irregularidades da pele, ptose da glândula submandibular, lesão do ramo mandibular marginal e, depois de alguns anos, o risco de hipotonia e atrofia do músculo, com a perda da sua função de suporte para as estruturas subplatísmo. A manutenção do tónus muscular é o fator mais importante de estabilidade para o pescoço^{7,10,11,18,19,22,23}. Acreditamos que a camada intermediária (músculo platísmo e sua fásia) é a estrutura mais importante no apoio ao contorno do pescoço. O parture lateral do músculo platísmo aumenta a definição da mandíbula e o contorno submandibular²⁴ Rotineiramente se opta em adaptar o procedimento para o terço médio da face, tal como descrito por Amorim¹⁴, o que melhora o contorno do pescoço e a definição da mandíbula^{24, 26}. É importante fazer suturas para o SMAS em terço médio do rosto, a fim de melhorar a definição do maxilar, e deve-se usar os vetores adequados para alcançá-lo²⁷.

No presente estudo pode-se observar o uso rotineiro de sutura lateral do músculo platísmo, com um vetor oblíquo, sempre que havia a necessidade de realização de lift de face e pescoço (pacientes classificados II a V). No entanto, a sutura das margens medial do músculo platísmo foram necessárias apenas nos casos em que observamos a existência de bandas de platísmo medial durante o exame pré-operatório ou perda significativa de contorno do pescoço (pacientes classificados II a V). A utilização de suturas de "Corsette", transversal em relação ao músculo platísmo, previamente descritos por Nahai, Santos Guerreiro e outros, não foram usados no presente estudo^{19,28}. Neste trabalho foi utilizada aplicação platísmo paramediana, a fim de aumentar a tensão sobre a glândula submandibular, como descrito acima.

No entanto, além destas alterações, deve-se observar outras variantes do colo anatômico relacionados ao processo de envelhecimento, tais como: altura do osso hioide; projeção do queixo; modificações congênitas do ângulo cervicomenta; e ptose glândula submandibular. Cada uma destas alterações devem ser tratadas individualmente. Não é aconselhável agrupar estas alterações em qualquer classificação já que aparecem com menos frequência. Como Rohrich e Nahai, não aconselhamos o tratamento da ptose glândula submandibular ou a correção da altura do osso hioide e variantes através de procedimentos cirúrgicos diretamente sobre estas estruturas, dadas as altas taxas de complicações e menos do que ideal de resultados que foram observa-

dos^{13,16,20,23,25}. Nós preferimos utilizar o fio de sutura verticais intraplatismal ao nível do segundo pré-molar, evitando o risco da região do ramo marginal mandibular do nervo facial¹⁵. Vezes, observou-se que o diagnóstico de ptose glândula submandibular só pode ser realizado no intraoperatório.

O desenvolvimento do presente estudo mostrou classificação e a possibilidade de agrupar os processos de alterações do envelhecimento para o pescoço em subgrupos (I a V), sendo muito fácil de identificar e diferenciar as alterações comuns, permitindo a proposição de diferentes tratamentos cirúrgicos para cada grupo de pacientes. A fim de fazer isso, o agrupamento das estruturas anatômicas do pescoço em camadas ou lamelas, permite ao cirurgião diagnosticar facilmente e visualizar as estruturas afetadas, tornam-se mais fácil selecionar o procedimento cirúrgico. Quanto melhor for o diagnóstico pré-operatório, o melhor será a seleção do tratamento, e isto deve ser individualizada, de modo a alcançar os resultados estéticos mais requintados. Além disso, esta classificação ajuda na escolha da melhor opção de tratamento em relação ao posicionamento das cicatrizes e os vectores de pele de tração.

CONCLUSÃO

A classificação baseada em lamelas do pescoço, para as variações estéticas da região cervical, facilitou na escolha do tratamento cirúrgico mais adequado. Comparando-se a flacidez da pele, a quantidade de acúmulo de gordura, flacidez muscular e alterações de contorno do colo do útero, os pacientes foram classificados em 5 grupos, e para cada grupo foi determinado o melhor tratamento cirúrgico.

O aspecto final obtido através dos procedimentos cirúrgicos, que melhor abordou as alterações anatômicas identificadas, foram analisados por dois cirurgiões plásticos independentes e experientes, com excelentes e bons resultados na maioria dos casos.

Charles de Sá, M.D.
Clínica Performa.
R. Joana Angélica, number 124, 602.
Rio de Janeiro, RJ, Brazil
ZIP code 22420-030

REFERÊNCIAS

- Pitanguy I. Face Lifting. In: Pitanguy I, ed. *Aesthetic Plastic Surgery of Head and Body*. 1st ed. Berlin Heidelberg New York: Springer-Verlag; 1981. p.165-200.
- Thorne CH. Facelift. In: Thorne CH, ed. *Grabb & Smith's Plastic Surgery*. 6th ed. Philadelphia: Lippincott Williams & Wilkins; 2007. p.498-508.
- Pitanguy I. La ritidoplastica: soluzione eclettica del problema. *Minerva Chir*. 1967;22(17):942-7.
- Mitz V, Peyronie M. The superficial musculo-aponeurotic system (SMAS) in the parotid and cheek area. *Plast Reconstr Surg*. 1976;58(1):80-8.
- de Castro CC. The anatomy of the platysma muscle. *Plast Reconstr Surg*. 1980;66(5):680-3.
- Gardetto A, Dabernig J, Rainer C, Piegger J, Piza-Katzer H, Fritsch H. Does a superficial musculoaponeurotic system exist in the face and neck? An anatomical study by the tissue plastination technique. *Plast Reconstr Surg*. 2003;111(2):664-72.
- Ellenbogen R, Karlin JV. Visual criteria for success in restoring the youthful neck. *Plast Reconstr Surg*. 1980;66(6):826-37.
- Byrd HS, Burt JD. Dimensional approach to rhinoplasty: Perfecting the esthetic balance between the nose and chin. In: Gunter J, Rohrich RJ, Adams WP, eds. *Dallas Rhinoplasty: Nasal Surgery by the Masters*. 1st ed. St Louis: Quality Medical Publishing; 2002. p.117-31.
- Millard DR, Pigott RW, Hedro A. Submandibular lipectomy. *Plast Reconstr Surg*. 1968;41(6):513-22.
- De Castro CC. Anatomy of the neck and procedure selection. *Clin Plast Surg*. 2008;35(4):625-42.
- Mottura AA. Cervical rhytidectomy. *Aesthetic Plast Surg*. 1999;23(3):179-88.
- Michalany Filho S. Neck rhytidectomy: aesthetic treatment variations. *Aesthetic Plast Surg*. 1997;21(1):32-7.
- Marino H, Galeano EJ, Gandolfo EA. Plastic correction of double chin. Importance of the position of the hyoid bone. *Plast Reconstr Surg*. 1963;31:45-50.
- Pitanguy I, Amorim NFG. Treatment of the nasolabial fold. *Rev Bras Cir*. 1997;87(5):231-42.
- Gonzalez R. Composite platysmaplasty and closed percutaneous platysma myotomy: a simple way to treat deformities of the neck caused by aging. *Aesthet Surg J*. 2009;29(5):344-54.
- Rohrich RJ, Rios JL, Smith PD, Gutowski KA. Neck rejuvenation revisited. *Plast Reconstr Surg*. 2006;118(5):1251-63.
- Guerrero-Santos J, Espaillet L, Morales F. Muscular lift in cervical rhytidoplasty. *Plast Reconstr Surg*. 1974;54(2):127-30.
- McKinney P. The management of platysma bands. *Plast Reconstr Surg*. 1996;98(6):999-1006.
- Guerrerosantos J. Managing platysma bands in the aging neck. *Aesthet Surg J*. 2008;28(2):211-6.
- Connell BF, Shamoun JM. The significance of digastric muscle contouring for rejuvenation of the submental area of the face. *Plast Reconstr Surg*. 1997;99(6):1586-90.
- Pita PCC, Azevedo SFD, Cabral PO, Pessoa de Melo SRP. Lifting cervical gravitacional. *Rev Bras Cir Plást*. 2010;25(2):291-6.
- Connell BF. Contouring the neck in rhytidectomy by lipectomy and a muscle sling. *Plast Reconstr Surg*. 1978;61(3):376-83.
- Graf R, Neto LG, Araújo LR, Bernardes A, Rippel R, Auersvald A. Vertical vectors in SMASectomy to reshape the aging face. *Aesthet Surg J*. 2003;23(3):198-201.
- Baker DC. Minimal incision rhytidectomy (short scar face lift) with lateral SMASectomy: evolution and application. *Aesthet Surg J*. 2001;21(1):14-26.
- McKinney P, Tresley GE. The "maxi-SMAS": management of the platysma bands in rhytidectomy. *Ann Plast Surg*. 1984;12(3):260-7.
- Riascos A, Baroudi R. Ritidoplastia sem cicatriz periauricular. *Rev Bras Cir Plást*. 2012;27(2):260-5.
- Letizio NA, Anger J, Baroudi R. Ritidoplastias: smasplastia cervicofacial mediante sutura de vetores. *Rev Bras Cir Plást*. 2012;27(2): 266-71.